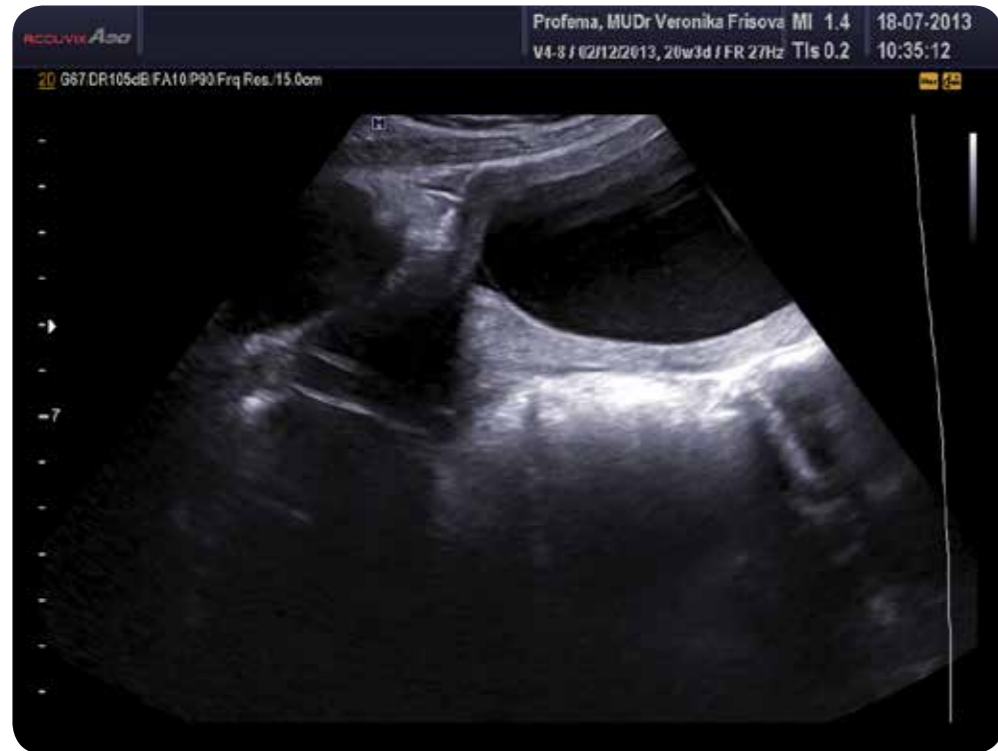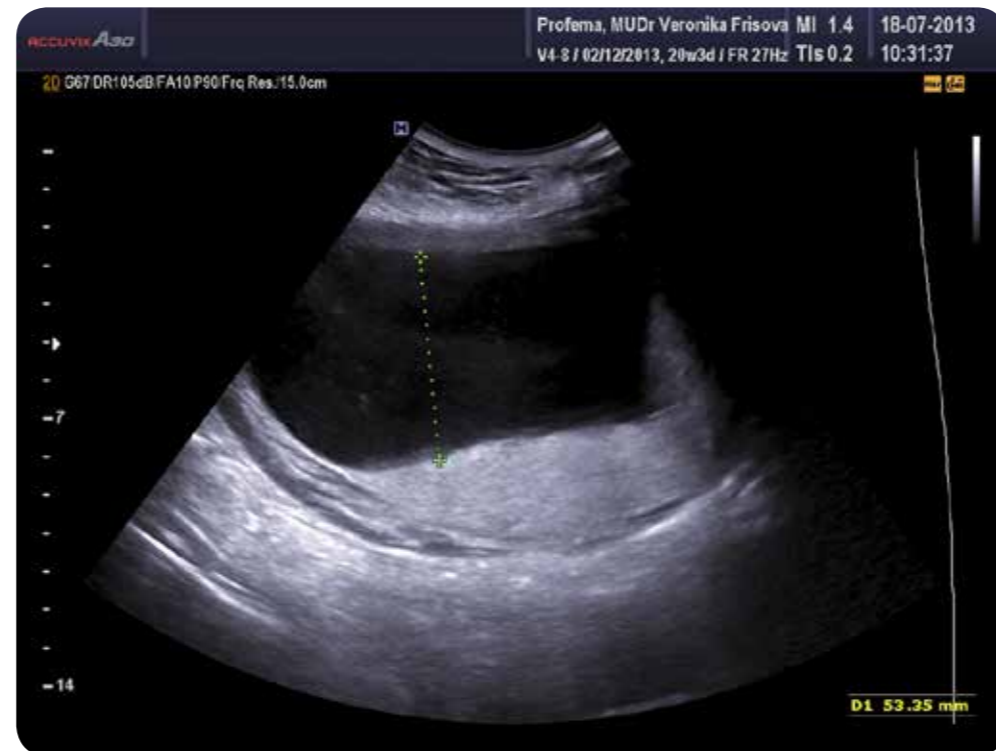


Screening vrozeých vývojových vad v 18.-22. týdnu těhotenství

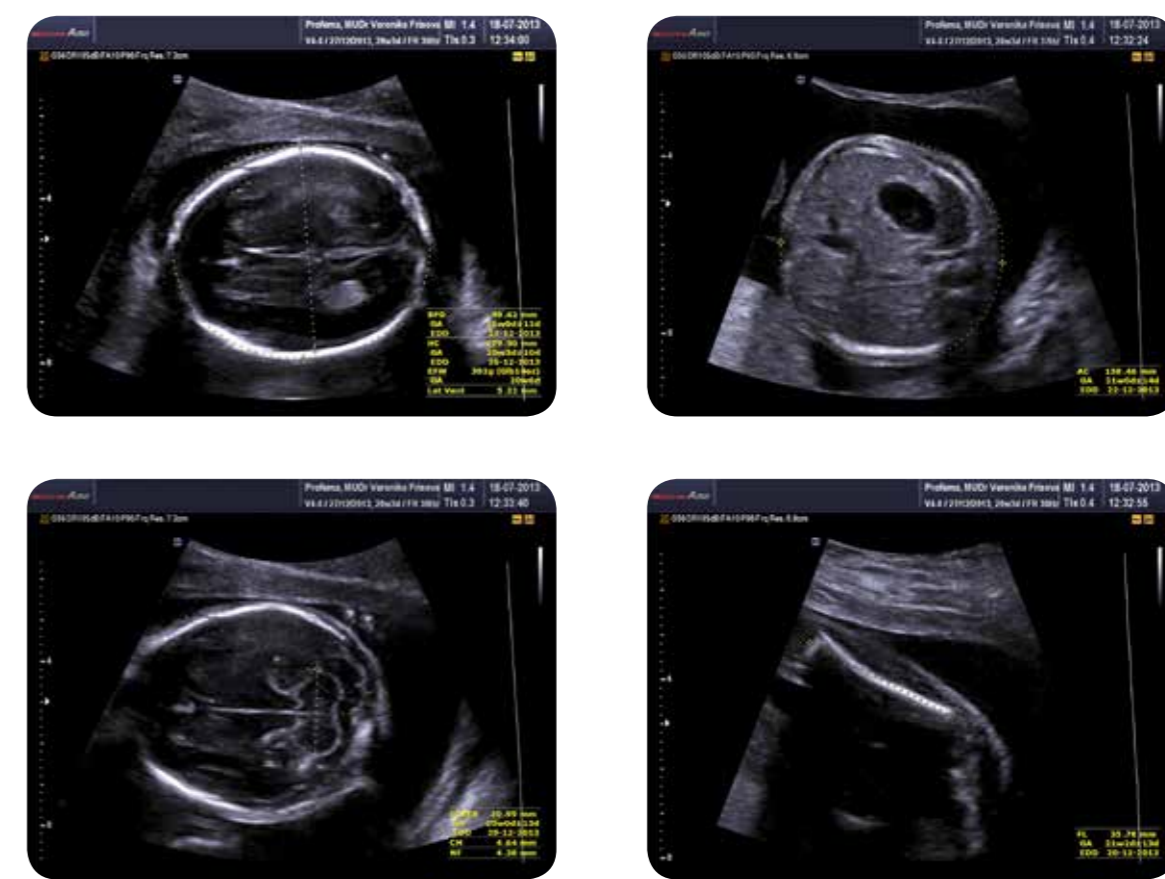
Kanál děložního hrdla se zobrazením vnitřní branky (vyšetření vztahu placenty k vnitřní brance)



Množství plodové vody (nejvyšší sloupec plodové vody: normální hodnota 1-8 cm)

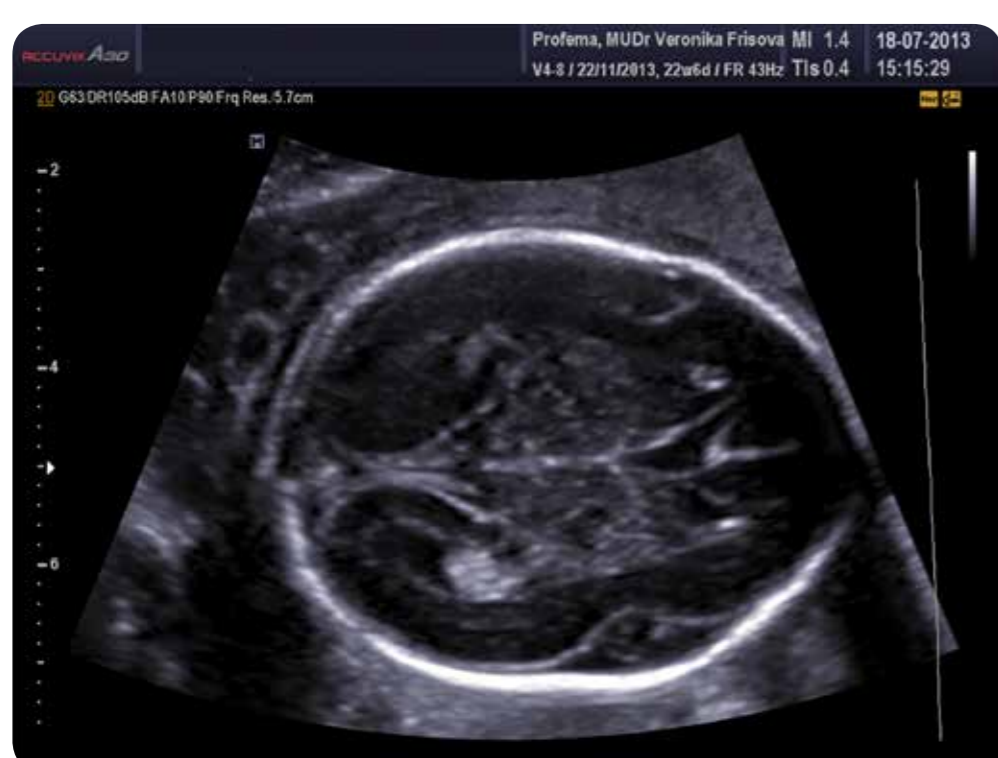

Biometrie



Vyšetření mozku plodu: Transventrikulární rovina

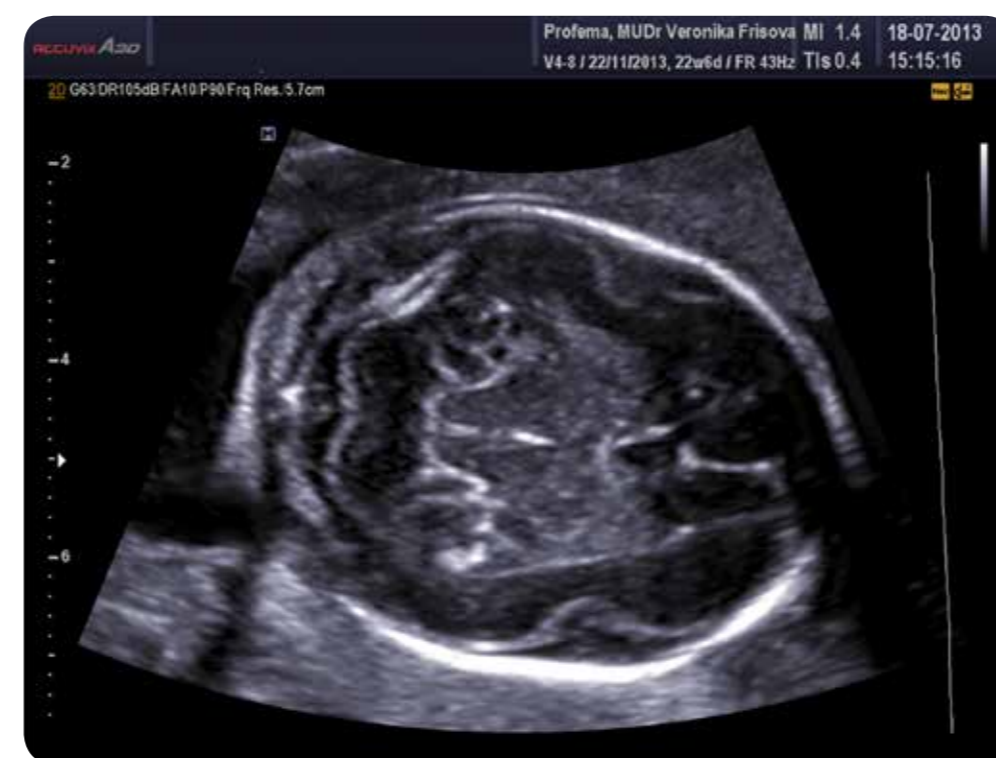Transventrikulární rovina (transverzální řez mozem v úrovni zadního rohu postranní komory: středová echogenní linka rozdělující hemisféry mozku, cavum septi pellucidi, zadní roh postranní komory), při biometrii měření BPD, HC, Vp



Vp (zadní roh postranní komory): normální < 10 mm

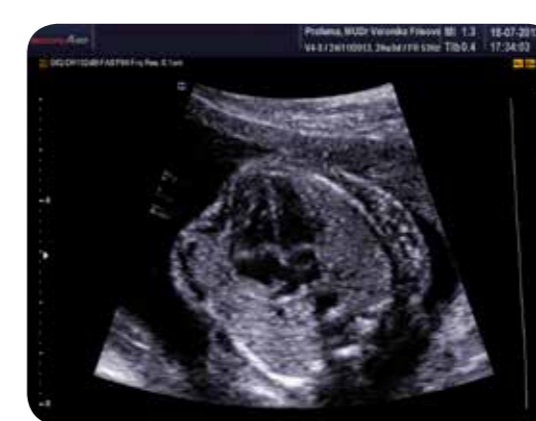Vyšetření mozku plodu: Transcerebellární rovina

Transcerebellární rovina (transverzální řez mozem v úrovni cerebella: středová echogenní linka rozdělující hemisféry mozku, cavum septi pellucidi, cerebellum), při biometrii měření TCD, CM, NF

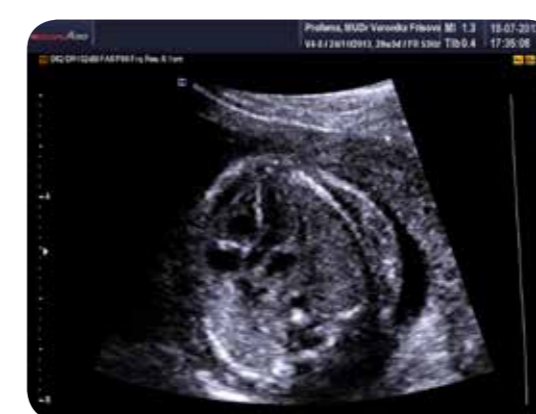

CM (cisterna magna): normální < 10 mm
NF (nuchální řasa): normální < 6 mm

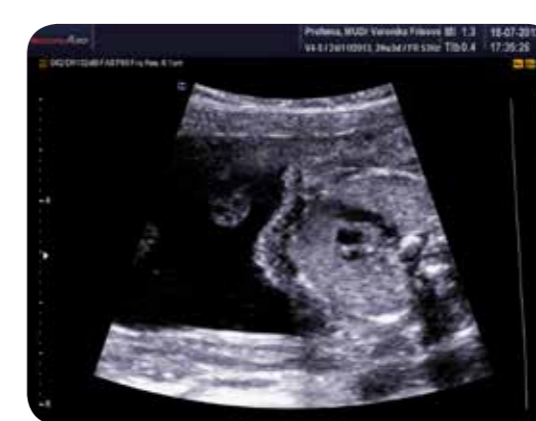Vyšetření hrudníku (srdce a plíce)



Čtyřdutinná projekce srdeční a plíce (celé žebro)

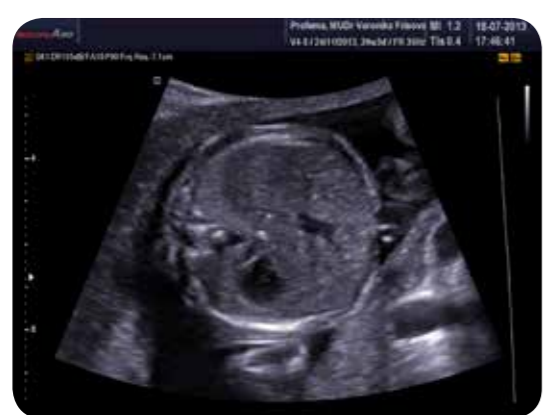

Odstup aorty z levé komory

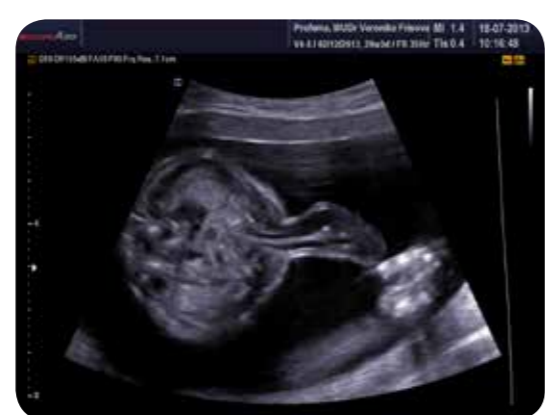

Zobrazení tří velkých cév (plicnice, aorta, horní dutá žíla)

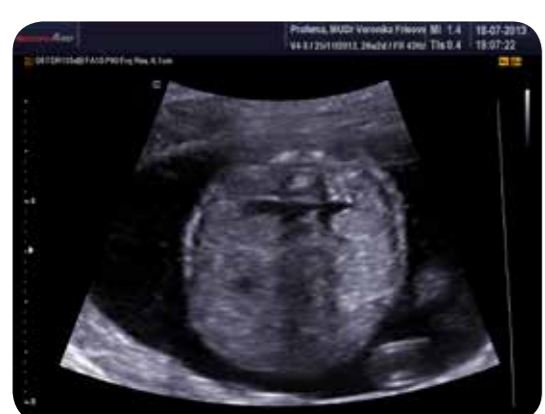Vyšetření břišní dutiny a stěny & pánve



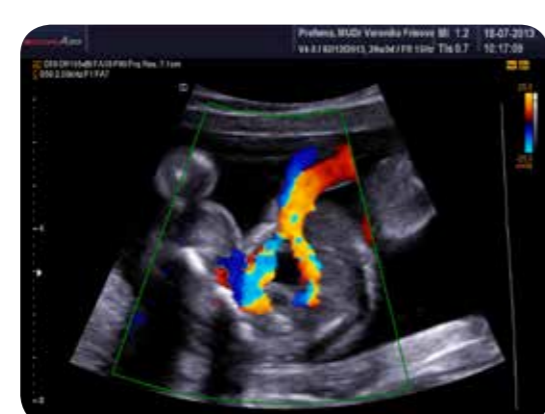Transverzální řez břichem (celé žebro, náplň žaludku, střední 1/3 pupečnickové žíly)



Břišní stěna s úponem pupečnicku

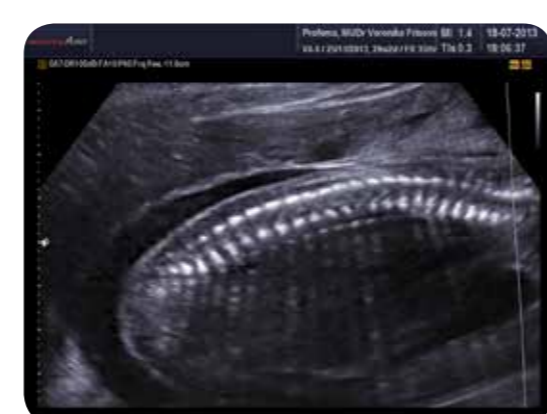

Transverzální řez trupem v oblasti pánviček ledvin

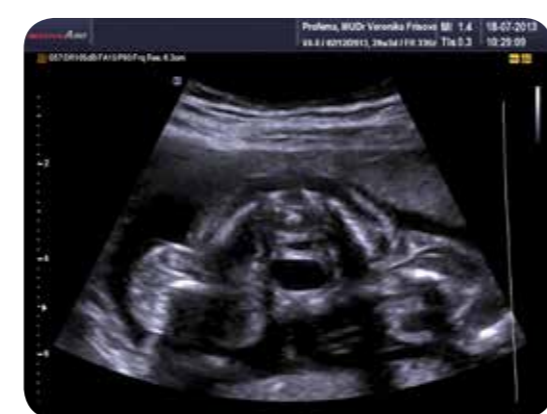

Pánev (náplň močového měchýře, pupečnickové arterie)

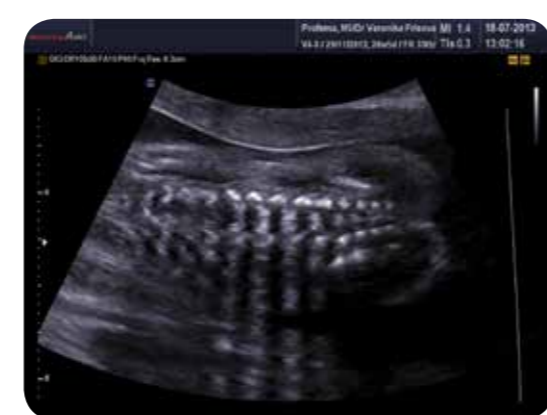Vyšetření páteře



Sagitální řez celou páteří

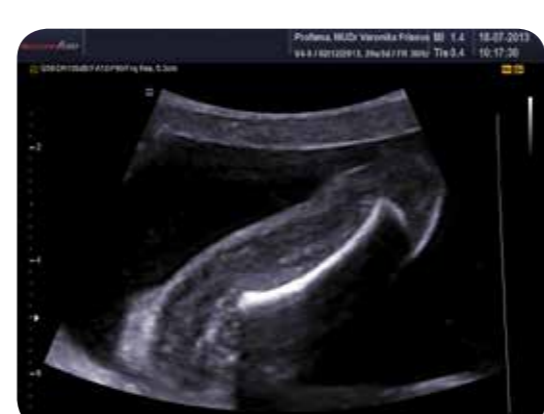


Transverzální řez páteří v sakrální oblasti

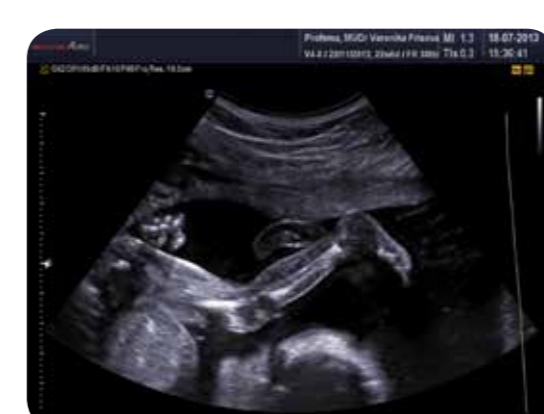

Koronální řez páteří v sakrální oblasti

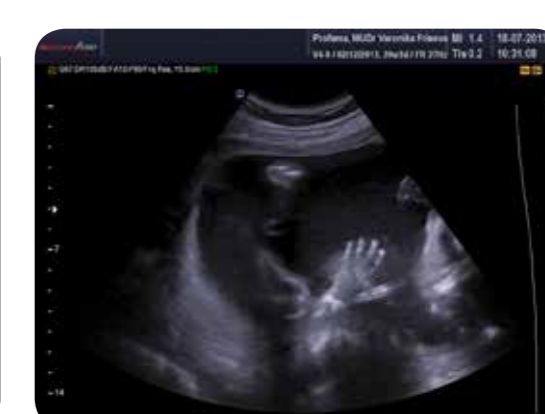Vyšetření končetin



Femur

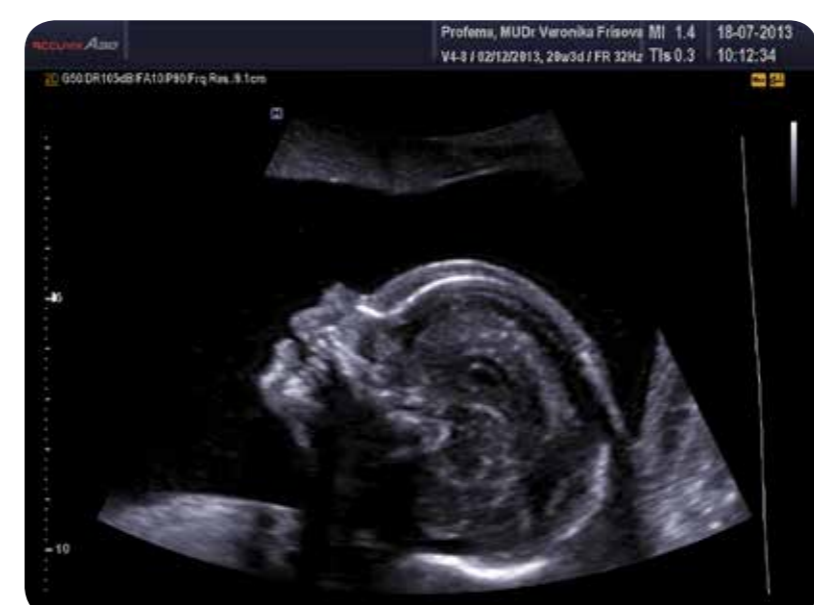

Celá dolní končetina se zobrazením postavení plošky nohy

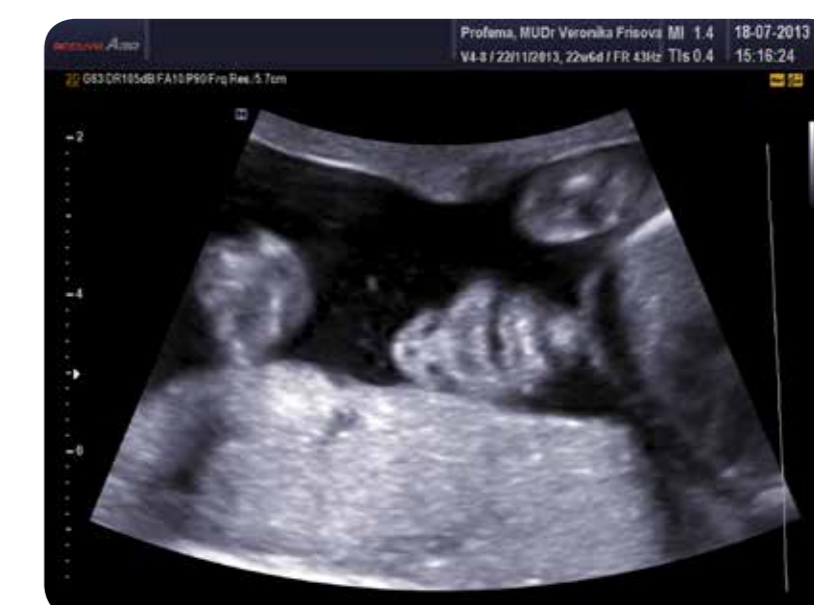

Otevřená ruka

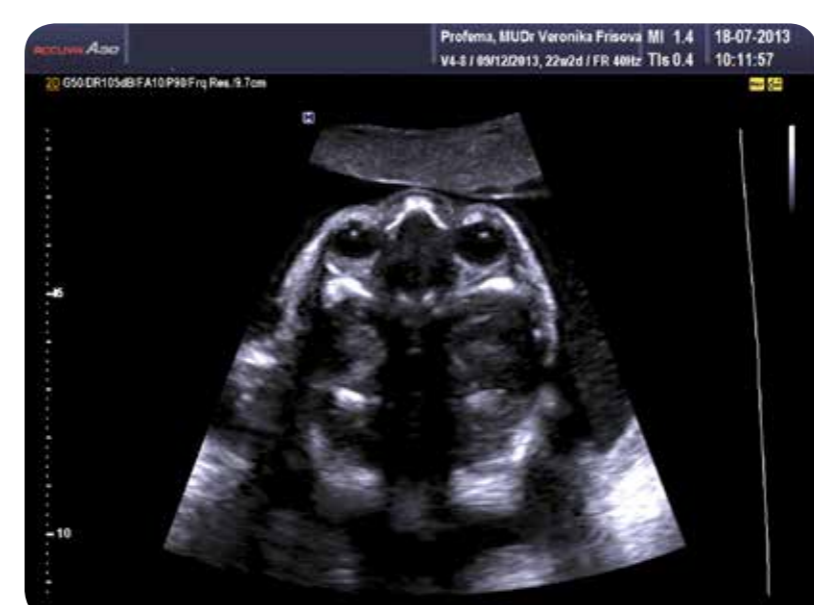Vyšetření obličeje



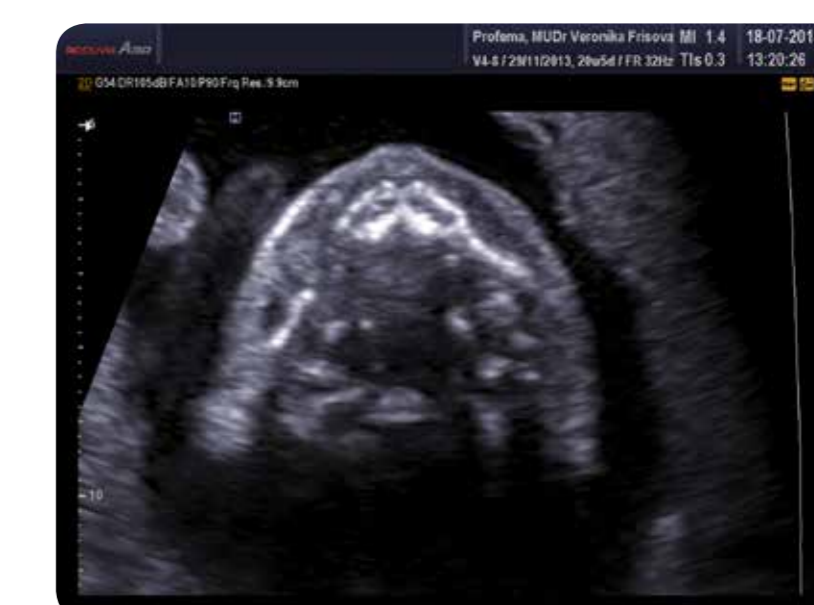Profil plodu (nosní kůstka)



Koronální řez horním a dolním rtem (viditelný nos s nostrilami)



Transverzální řez v oblasti orbit a očních čoček



Transverzální řez horním rtem, čelistí a patrem